



TRATAMENTO CONSERVADOR NA DISPLASIA COXOFEMORAL EM CÃES - RELATO DE CASO

DE CHECHI, Gabriel Lúcio¹

¹Discente do curso de Medicina Veterinária da Faculdade de Ciências Sociais e Agrárias de Itapeva – FAIT – Itapeva/SP

FAVARO, Larissa Laís²

²Docente do curso de Medicina Veterinária da Faculdade de Ciências Sociais e Agrárias de Itapeva – FAIT – Itapeva/SP

RESUMO

A displasia coxofemoral é uma afecção ortopédica que pode levar a doença articular degenerativa, acometendo com maior frequência os cães de médio a grande porte. É caracterizada pelo desenvolvimento anormal da articulação do quadril, de caráter evolutivo, podendo ser de forma hereditária e poligênica ou também adquirida, além da sua etiopatogenia ser multifatorial como ambientais e genéticos, é dependente das variantes do animal como idade, peso e grau da displasia. Para um correto diagnóstico é necessária uma anamnese detalhada, juntamente com os sinais clínicos, palpação e o exame radiográfico. Este relato tem como objetivo abranger de forma geral o tratamento clínico e conservativo para displasia coxofemoral em um pastor alemão, sendo benéfico e eficaz, aliviando assim, os sintomas de dor e desconforto do animal. A finalidade do tratamento clínico é proporcionar alívio da dor, promovendo condroproteção, pelo uso de medicamentos, garantindo qualidade de vida ao animal.

Palavras-chaves: canino, hereditariedade, má formação, ortopedia

Tema central: Ortopedia Veterinária

ABSTRACT

Hip dysplasia is an orthopedic disorder that can lead to degenerative joint disease, most commonly affecting dogs of medium to large size. It is characterized by the abnormal development of the hip joint, of an evolutionary nature, which may be hereditary and polygenic or also acquired, and its etiopathogenesis is multifactorial as environmental and genetic. It is dependent on animal variants such as age, weight and degree of dysplasia. For a correct diagnosis a detailed anamnesis is required, along with clinical signs, palpation and radiographic examination. This report aims to broadly cover the clinical and conservative treatment for hip dysplasia in a German Shepherd, being beneficial and effective, thus relieving the symptoms of pain and discomfort of the animal. The purpose of clinical treatment is to provide pain relief, promoting chondroprotection through the use of medications, ensuring the animal's quality of life.

Keywords: canine, heredity, malformation, orthopedics

1. INTRODUÇÃO

A displasia coxofemoral (DCF) é uma alteração no desenvolvimento da articulação do quadril frequente em cães de ambos os sexos, ela proporciona muita dor e dificuldade na locomoção (TÔRRES; ARAÚJO; REZENDE, 2005).

Esta enfermidade acomete várias raças de cães domésticos de médio e grande porte como o Pastor Alemão, Labrador Retriever, Rottweiler, Golden Retriever e São Bernardo. A DCF surge pelo desenvolvimento ou crescimento anormal da articulação coxofemoral, a qual ocorre geralmente bilateral (BRAM et al., 2014). A doença se manifesta em vários graus de frouxidão ao redor dos tecidos moles, instabilidade articular, má formação da cabeça do fêmur e acetábulo, evoluindo para osteoartrose (PIERMATTEI; FLO; DECAMP, 2009).

A articulação é formada pela superfície semilunar do acetábulo e cabeça do fêmur que estão unidas pelo ligamento intracapsular da cabeça femoral. A DCF advém da disparidade entre a massa muscular pélvica e o rápido crescimento do esqueleto, o que altera a biomecânica das articulações (TÔRRES; ARAÚJO; REZENDE, 2005).

O tratamento pode ser conservador, o qual é benéfico ao animal aliviando a dor e desconforto, diminuindo a degeneração articular e evitando quadros evolutivos da osteoartrite decorrentes da DCF (PEDRO; MIKAIL, 2009).

O diagnóstico precoce da DCF baseia-se na avaliação clínica e na detecção de frouxidão articular por testes ortopédicos como o exame de Ortolani, bem como na identificação radiográfica de anormalidades nas articulações do quadril que podem ser mensuradas mediante o índice de Norberg (ULFELDER; HUDSON; BEALE, 2019).

Este trabalho tem como objetivo relatar e abordar o tratamento clínico e conservador na DCF de um canino.

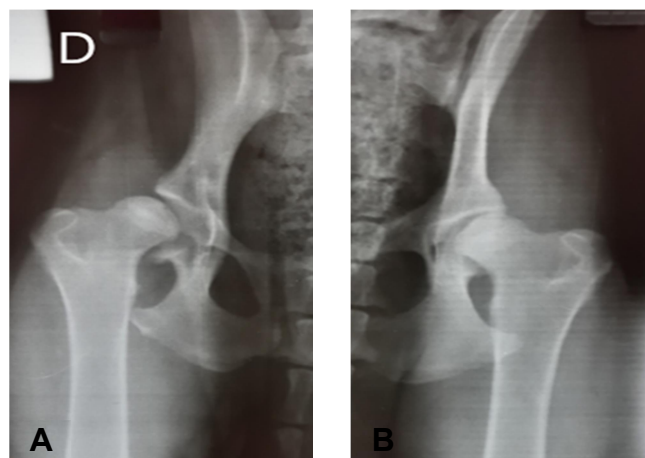
2. RELATO DE CASO

Foi atendido no hospital veterinário da Faculdade de Ciências Sociais e Agrárias de Itapeva – SP (FAIT) um canino, fêmea, raça Pastor Alemão, com idade de 8 meses e 24 dias. Segundo informações colhidas com o tutor o animal apresentava claudicação de membros pélvicos, sendo que em pisos escorregadios havia a abdução parcial de tais, necessitando de auxílio do tutor para o retorno da posição normal dos membros do animal, além de apresentar um leve estado de apatia e artralgia.

Em uma breve anamnese, foi relatado que o animal vinha de pais consanguíneos, após a coleta de informações passou-se a suspeitar de um quadro de artrite decorrente de displasia coxofemoral. Dessa forma, foi solicitado o exame radiográfico nas projeções ventrodorsal (VD) para avaliação da pelve e a projeção laterolateral direita (LLD) para avaliação da coluna lombossacra do animal.

No exame radiográfico da pelve (Figura 1), foi possível observar a péssima congruência da articulação coxofemoral direita com aumento da interlinha radiográfica, além da identificação da borda acetabular dorsal interna em relação à cabeça femoral direita, sugerindo uma displasia ou subluxação coxofemoral. Já na articulação coxofemoral esquerda foi constatada a moderada incongruência da articulação com aumento da interlinha radiográfica e a borda dorsal esquerda, encontrava-se limítrofe em relação à cabeça femoral esquerda.

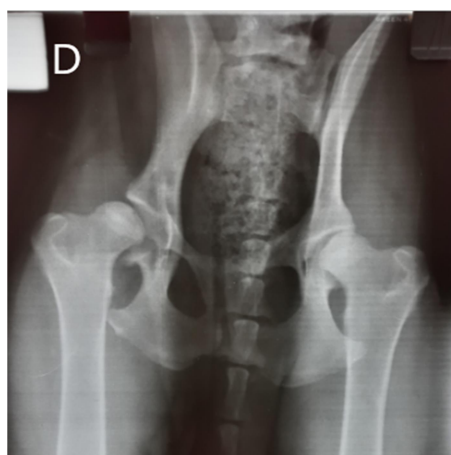Figura 1: Avaliação radiográfica na projeção ventrodorsal da articulação coxofemoral direita (A) e esquerda (B).



Fonte: Arquivo pessoal

Foram observadas, ainda, as bordas acetabulares craniais achatadas com discretíssima proliferação osteofítica, a qual foi sugestiva de uma doença degenerativa articular. As cabeças femorais encontravam-se discretamente alteradas com sinais de proliferação osteofítica adjacente à cabeça femoral direita, além de colos femorais ligeiramente espessados e preservação da articulação sacrílica, bilateralmente (Figura 2).

Figura 2: Radiografia ventrodorsal da articulação coxofemoral.

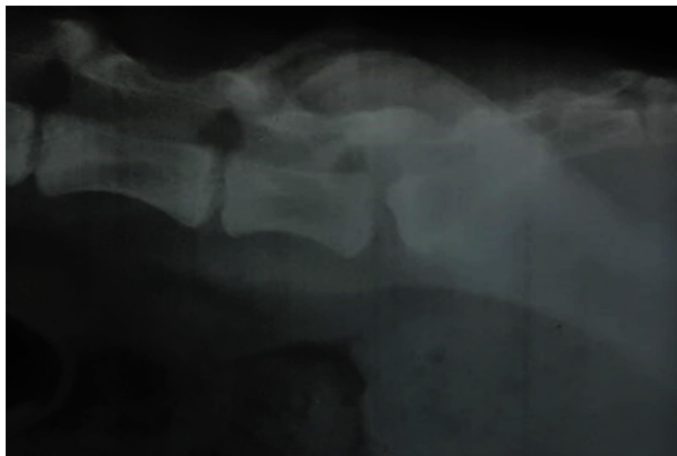


Fonte: Arquivo pessoal

Na radiografia da coluna lombossacra, foi observada apenas uma discreta espondilólístese do corpo vertebral de S1 em relação a L7 com discreta diminuição
REVISTA CIENTÍFICA ELETRÔNICA DE CIÊNCIAS APLICADAS DA FAIT, Ano IV. v 6, n 1, maio, 2016.

do forâmen intervertebral (Figura 3), achado radiográfico sugestivo de estenose lombossacra.

Figura 3: Radiografia Laterolateral direita de coluna lombossacra com ênfase na transição de L7-S1.



Fonte: Arquivo pessoal.

Após a avaliação radiográfica, foram indicados o tratamento conservativo e a terapia de suporte, em virtude da idade do animal. Porém, caso não houvesse melhora clínica, poderia ser indicado o tratamento cirúrgico.

O tratamento conservativo do animal consistiu na restrição parcial de exercícios físicos, adaptação ambiental, controle nutricional, anti-inflamatórios não esteroidais e condromoduladores ou regeneradores articulares.

Desta forma, foi prescrito, para uso via oral (VO), o carprofeno na dose de 4,4 miligramas por quilo (mg/kg), a cada 24 horas (SID) por 30 dias e uma fórmula de condroprotetores composta por Condroitina (20 mg), Colágeno (50 mg) e Ácido Ascórbico (50 mg), a cada 24 horas (SID), *ad eternum* (uso contínuo) até novas recomendações.

Após algumas semanas o animal já apresentava sinais de melhora do quadro clínico, com a diminuição da intensidade das claudicações e da dor local. Sendo assim, o prognóstico foi considerado favorável, tendo em vista a resposta positiva ao tratamento conservativo.

3. RESULTADOS E DISCUSSÃO

A abordagem utilizada no presente relato, foi o tratamento conservador o que confere com as opções de tratamento descritas por Haper e colaboradores (2017), os quais afirmam que as terapias são utilizadas por diferentes períodos, dependendo do quadro individual, como parte de uma abordagem multifatorial da terapia. Schachner e Lopez (2015), dizem que no manejo conservador existem inúmeras descrições de sistemas multifatoriais, com escalas numéricas, visuais e analógicas e descritivas para avaliar a dor nas articulações associada à DCF.

Lima e colaboradores (2015), afirmam que este tratamento consiste em repouso e nível moderado de atividade física, no qual recomenda-se a mudança de manejo do animal, evitar andar em pisos inadequados, subir e descer escadas, correr, saltar, entre outros. Portanto, Schachner e Lopez (2015), assim como Lima e colaboradores (2015) e Haper e colaboradores (2017), concordam que a combinação de um programa de redução de peso e fisioterapia beneficiam no tratamento de claudicação em cães com excesso de peso.

Como opção de tratamento farmacológico, a primeira escolha é uma combinação de mecanismos que reduzam a progressão do dano articular, avaliando a dor e o desconforto, pela utilização de anti-inflamatórios não esteroides de acordo com Schachner e Lopez (2015). Haper (2017), afirma que os AINEs são o pilar do tratamento para aliviar a dor e inflamação associada a DCF, pois a doença não está confinada a cartilagem, ocorrendo, também, a inflamação sinovial e fibrose capsular, alterando o metabolismo e o modelamento do osso subcondral, os quais levam a formação de osteófitos periarticulares. Schachner e Lopez (2015), descrevem a segurança no uso prolongado de AINEs no tratamento de cães, além de proporcionar um benefício clínico com baixo risco de efeitos colaterais.

Haper e colaboradores (2017), afirmam que a redução do peso corporal é um dos componentes mais importantes do tratamento conservador. Muitas vezes, é difícil para os proprietários avaliar o progresso em dietas com restrição de calorias

ou programas de redução de peso, assim as avaliações repetidas de peso corporal e acompanhamento com médicos veterinários são necessários a longo prazo para fornecer incentivo e garantir o sucesso da terapia.

Para Zhua e colaboradores (2009), o melhor método para a redução da gravidade é identificando a DCF logo nos primeiros anos de vida do animal. Os métodos de prevenção em animais predispostos a essa afecção são cruciais para um prognóstico favorável, levando em consideração que a DCF é uma afecção degenerativa progressiva. Da mesma maneira, no caso clínico acompanhado, o prognóstico foi favorável pela melhora significativa na deambulação após a instituição do tratamento conservador no animal jovem.

4. CONCLUSÃO

A displasia coxofemoral é uma doença que acomete várias espécies de animais, no entanto, os cães de porte grande possuem uma predisposição relacionada ao fator genético.

Os sinais clínicos, somado as alterações radiográficas, são de extrema importância, pois mediante eles pode-se concluir o diagnóstico e definir o melhor tratamento para cada caso de DCF. No presente relato, o tratamento conservativo com anti-inflamatório associado à condroprotetores, demonstrou uma evolução favorável no quadro clínico apresentado, levando em consideração o estado fisiológico do animal.

5. REFERÊNCIAS

BRAM, F. A. C. F., et al. Displasia coxofemoral em cães. **Revista de Educação Continuada em Medicina Veterinária e Zootecnia**. CRMV-SP. v.12. n.2, 2014. p. 52-53. Disponível em: <https://www.revistamvez-crmvsp.com.br/index.php/recmvz/article/view/24101/24947>. Acesso em: 10 out. 2019.

REVISTA CIENTÍFICA ELETRÔNICA DE CIÊNCIAS APLICADAS DA FAIT, Ano IV. v 6, n 1, maio, 2016.

FERRIGNO C. R. A., et al. Denervação acetabular cranial e dorsal no tratamento da displasia coxofemoral em cães - 360 dias de evolução e 97 casos. **Pesq. Vet. Bras.** v. 27. n. 8, ago. 2007. p. 333-340.

HAPER, T. A. M. Conservative Management of Hip Dysplasia. **Vet Clin North Am Small Anim Pract.** v. 47, n.4, jul. 2017. p. 807-821. Disponível em: doi:10.1016/j.cvsm.2017.02.007. Acesso em: 23 ago. 2019.

LIMA B. B. et al. Diagnóstico e tratamento conservador da displasia coxofemoral em cães. **Rev. Invest. Med. Vet.** v.14, n.1, 2015. p. 78-82. Disponível em: <http://publicacoes.unifran.br/index.php/investigacao/article/viewFile/834/676>. Acesso em: 20 ago. 2019.

PIERMATTEI, D. L.; FLO G. L.; DECAMP C. E. **Ortopedia e fratura de pequenos animais.** 4. ed. Barueri: Manole, 2009. 896p.

PEDRO, R. C.; MIKAIL S. **Fisioterapia veterinária.** 2.ed. Barueri: Manole, 2009. 264p.

SCHACHNER, E. R.; LOPEZ M. J. Diagnosis, prevention, and management of canine hip dysplasia: a review. **Vet. Med. Res. Rep.** v.6, 2015. p. 181-192. Disponível em: <https://www.ncbi.nlm.nih.gov/pmc/articles/PMC6070021/>. Acesso em: 23 ago. 2019.

SHIRES, P. K.; TILLEY, L. P.; SMITH JUNIOR, F. W. K. **Manual de Consulta veterinária em 5 minutos.** 1.ed. Editora Manole: São Paulo, 2008. 272p.

TÔRRES, R. C. S., ARAÚJO, R. B., REZENDE, C. M. F. Distrator articular no diagnóstico radiográfico precoce da displasia coxofemoral em cães. **Arq. Bras. Med. Vet. Zootec.** v.57, n.1, 2005. p.27-34.

ULFELDER, E. H.; HUDSON, C. C.; BEALE, B. S. Correlation of distraction index with arthroscopic findings in juvenile dogs with hip dysplasia. **Vet Surg.** v.48, n.6, ago. 2019. p.1050-1057. Disponível em: <https://onlinelibrary.wiley.com/doi/pdf/10.1111/vsu.13265>. Acesso em: 10 out. 2019.
ZHUA, L., et al. The long (and winding) road to gene discovery for canine hip dysplasia. **Vet J.** v.181, n.2, ago. 2009. p.97-110. Disponível em: <https://www.ncbi.nlm.nih.gov/pmc/articles/PMC2679856/>. Acesso em: 24 agosto de 2019.